

Sunde køer dør ikke

Obduktions-case

Erik Valbjørn

Sabro Kro, d. 3/12, 2015

Den Europæiske Landbrugsfond for Udvikling af Landdistrikterne:
Danmark og Europa investerer i landdistrikterne

Ministeriet for Fødevarer,
Landbrug og Fiskeri



Den Europæiske Landbrugsfond
for Udvikling af Landdistrikterne

LDP 2020



Se Den Europæiske Landbrugsfond for Udvikling af Landdistrikterne

Obduktionscase



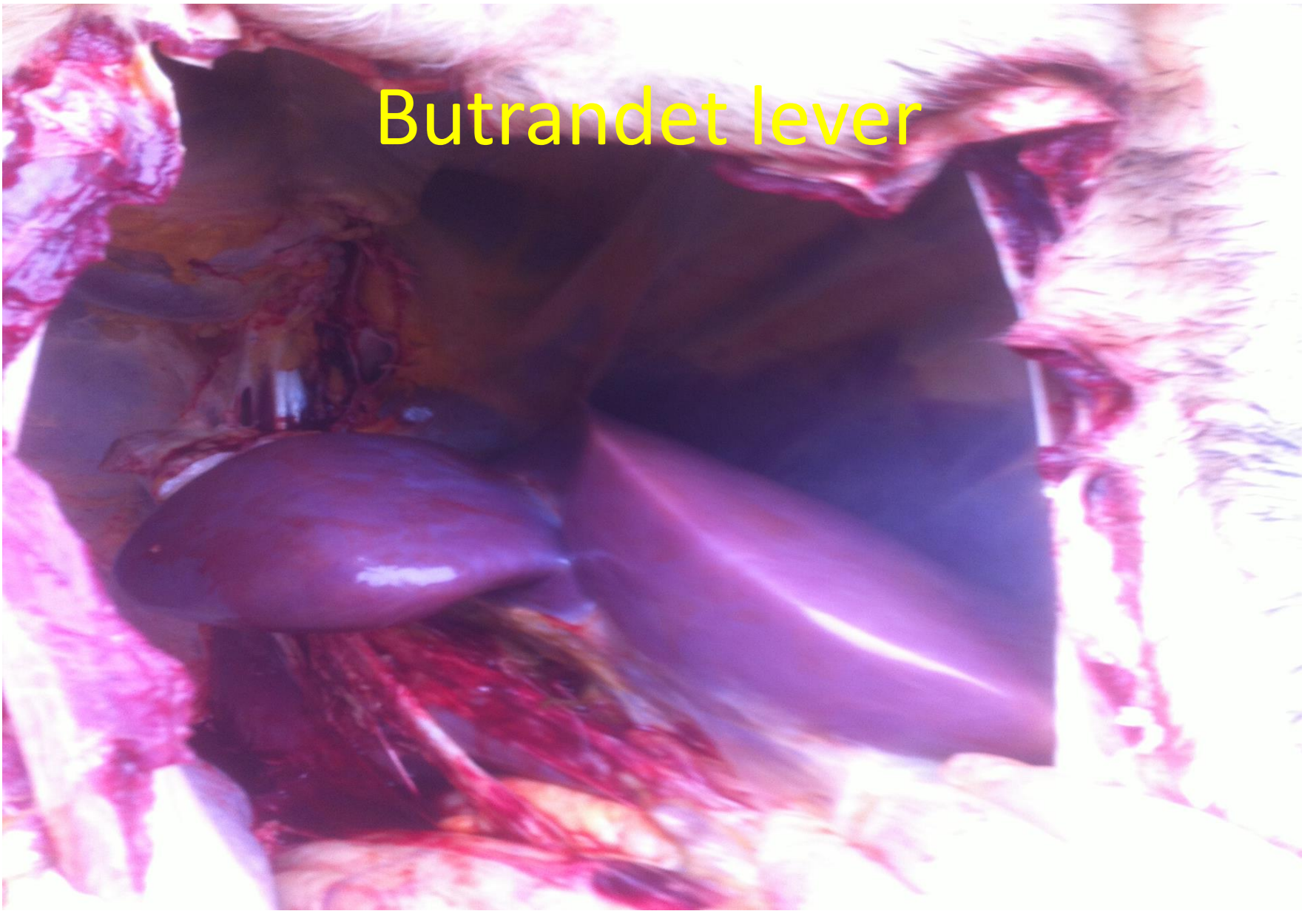
Afmagret ko

- 1 kalvs, kælvet for 6 mdr siden
- Utrivelig, tabt mælk og huld
- Febril 39,2, trods beh. 2*5 dage
- Mistanke om forstørrede nyrer
- Hævet mandibelgren
- Ejers mistanke. Fremmedlegeme
- Tilbyder obduktion

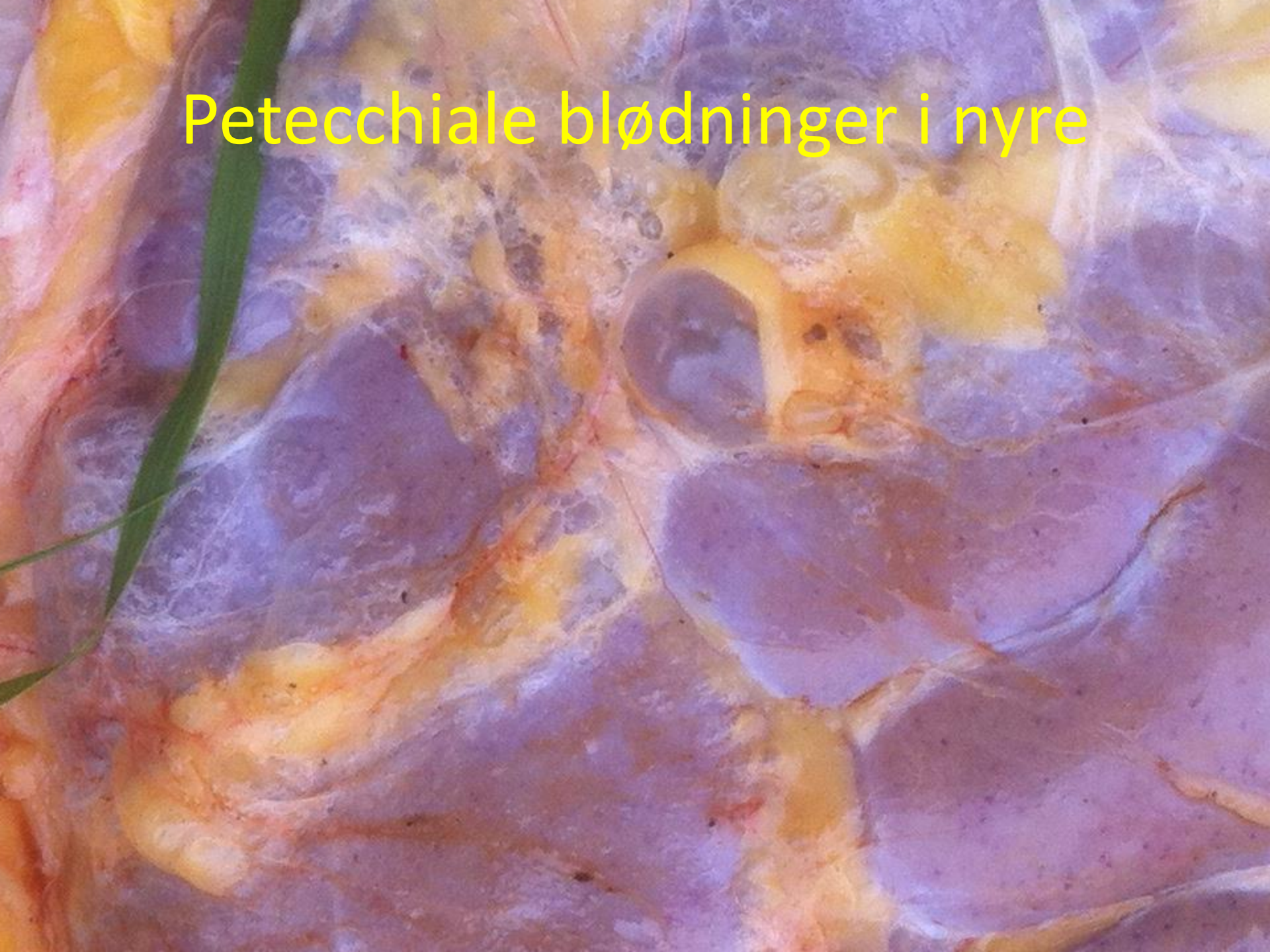Ikterus i omentet



Buttrandet lever



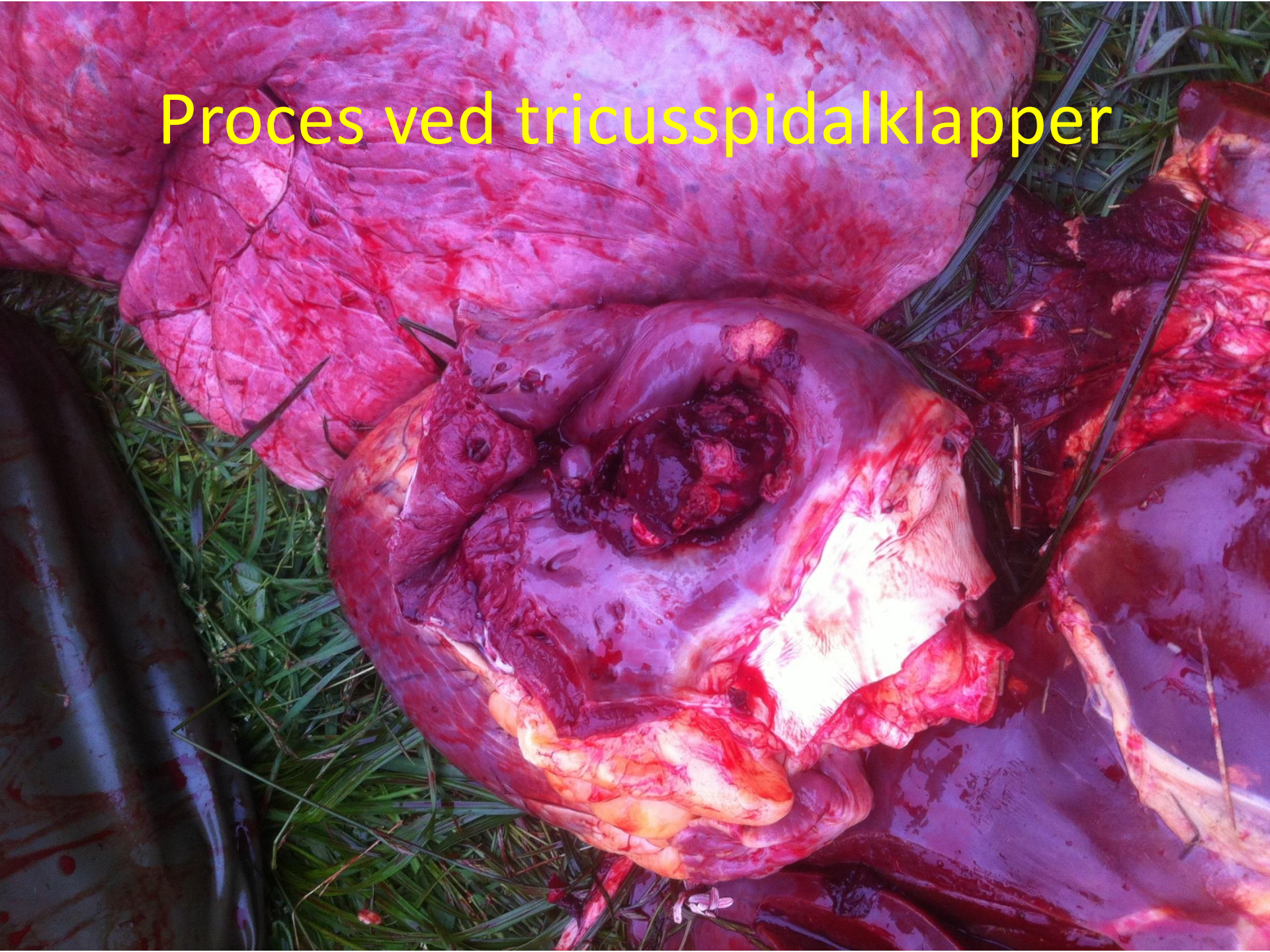Petecchiale blødninger i nyre



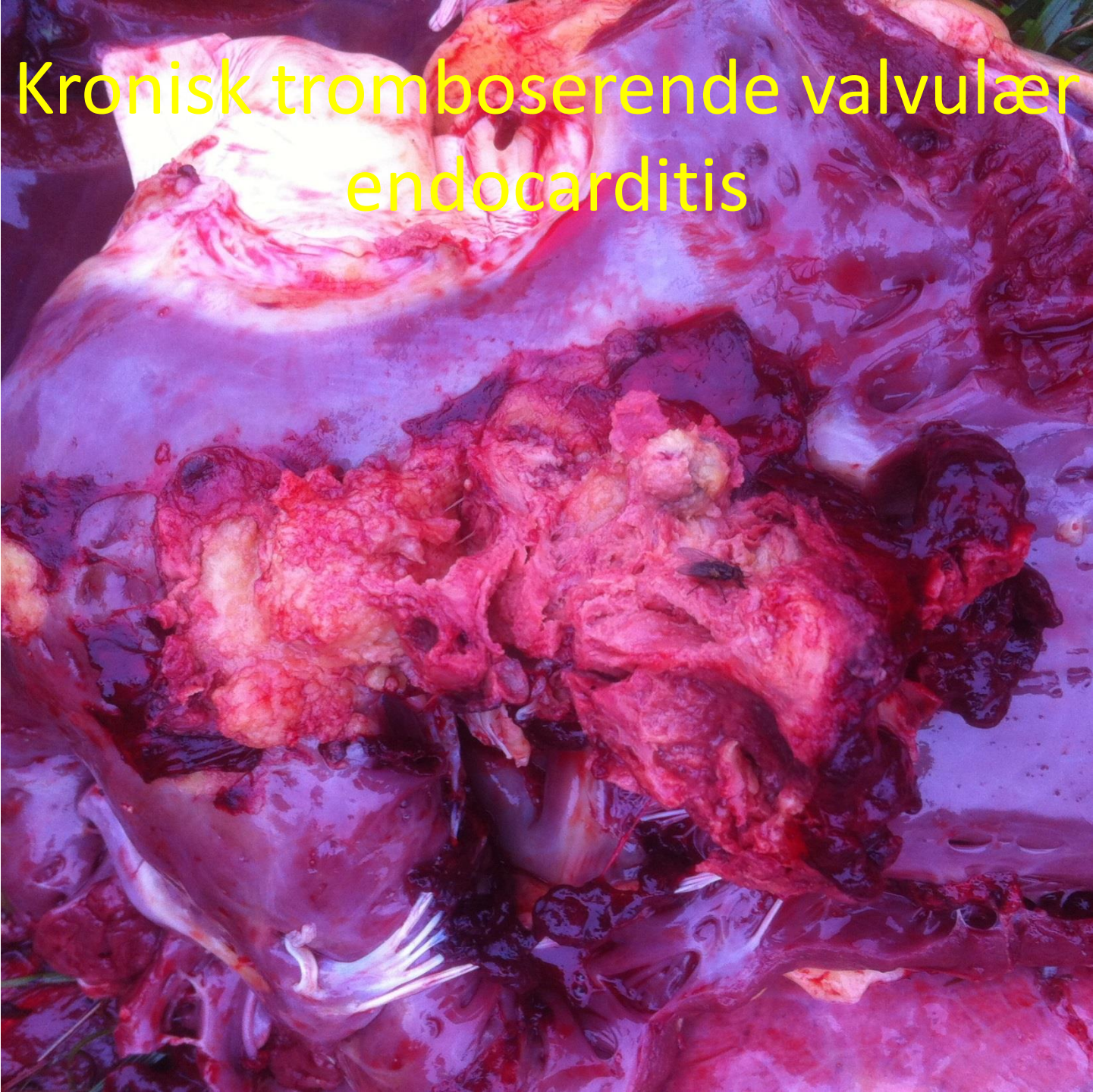Kronisk embolisk nefritis



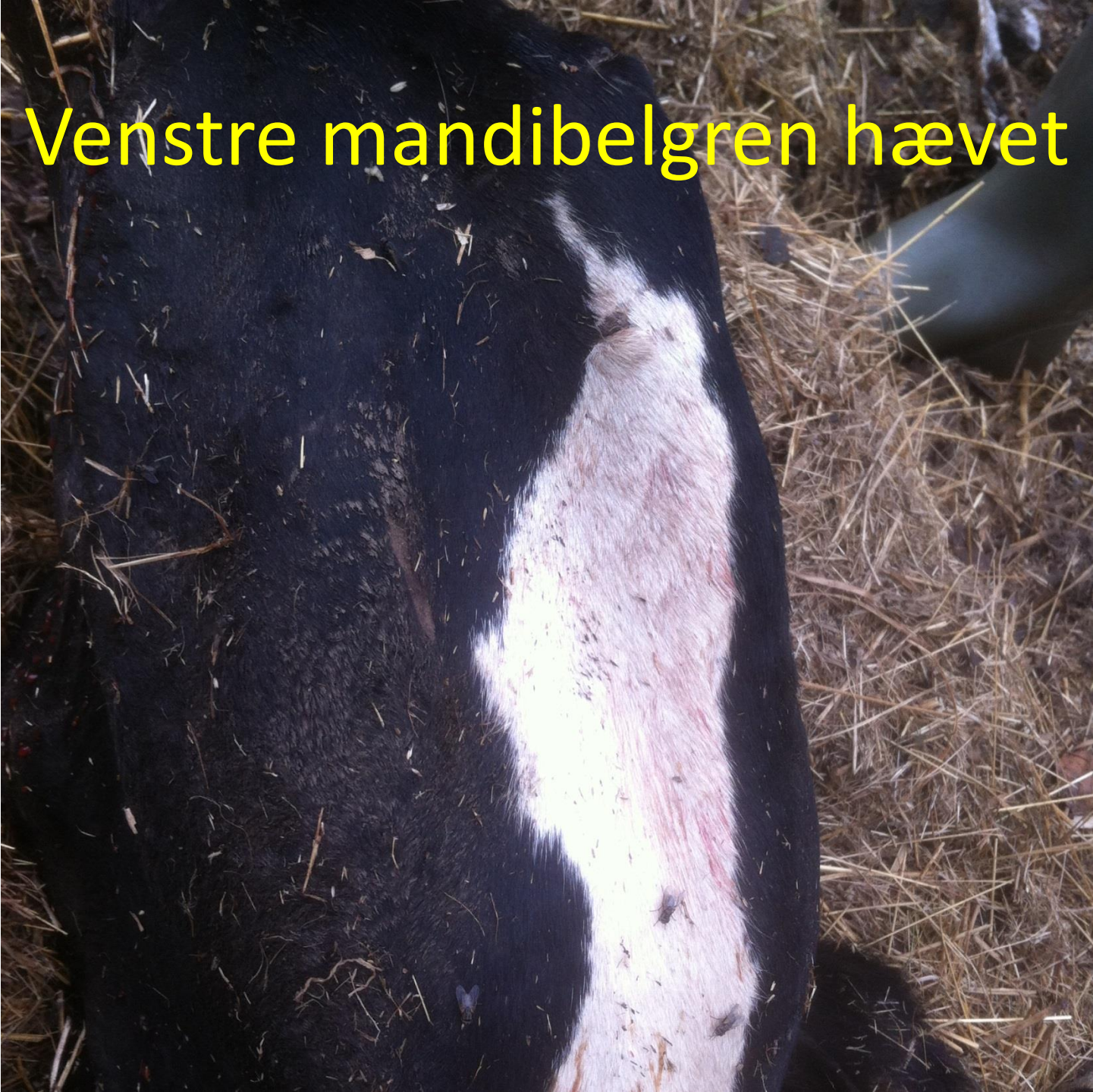Proces ved tricusspidalklapper



Kronisk tromboserende valvulær endocarditis



Venstre mandibelgren hævet



Kronisk purulent osteomyelitis

